

# RELATO DE CASO

## Abordagem global de uma intervenção fisioterapêutica na onfalocele gigante

### Global approach to a physiotherapy intervention in giant omphalocele

Camila Isabel da Silva Santos <sup>1</sup>, Renata Tiemi Okuro <sup>2</sup>, Patricia Blau Margosian Conti <sup>3</sup>,  
Michele Chiacchio Choukmaev <sup>4</sup>, Milena Antonelli <sup>5</sup>, Maria Ângela Gonçalves de Oliveira Ribeiro <sup>6</sup>

#### RESUMO

Descrever os efeitos da utilização de recursos instrumentais e cinesioterapêuticos em parâmetros cardiorrespiratórios, espirométricos e na qualidade de vida de uma adolescente com diagnóstico de Onfalocele Gigante (OG), doença pouco abordada na literatura em relação à intervenção da fisioterapia respiratória e motora. Paciente de 16 anos, com diagnóstico de OG, realizou acompanhamento fisioterapêutico, cuja conduta envolveu o uso do Threshold®, Respirom®, fortalecimento e alongamento da musculatura global e de grupos musculares específicos, para a melhora do padrão postural. Os dados de função pulmonar referente à saturação de oxigênio, frequências respiratória e cardíaca, pressão inspiratória e expiratória máximas, teste de caminhada de seis minutos e parâmetros espirométricos foram as variáveis quantitativas de efeito consideradas antes e após o período de cinco meses de tratamento. Houve melhora

de todas as variáveis quantitativas de função pulmonar em relação aos valores basais, bem como melhora da qualidade de vida e da sensação de dispnéia referidas pela adolescente. O uso de recursos fisioterapêuticos instrumentais para fortalecer a musculatura inspiratória, melhorar a ventilação, diminuir a dispnéia e aumentar a tolerância ao exercício, além de uma abordagem postural para desenvolver equilíbrio da biomecânica músculo-esquelética, podem ser uma alternativa a ser utilizada como conduta no tratamento de pacientes com OG.

#### PALAVRAS-CHAVE

Onfalocele, Exercícios Respiratórios, Fisioterapia (Especialidade), Reabilitação

#### ABSTRACT

To describe the effects of using specific physiotherapeutic resources and kinesiotherapy on cardiorespiratory and spirometric parameters, and on the quality of life of an adolescent diagnosed with Giant Omphalocele (GO), a disease little-known in the literature as regards respiratory and motor intervention. In a 16-year-old patient diagnosed with GO, the physiotherapy was monitored involving the use of Threshold® and Respirom®, strengthening and stretching the musculature overall as well as in specific groups to improve the postural alignment. Data for pulmonary function regarding blood oxygenation, breath and heart rate, maximum inhalation and exhalation pressures, six-minute walk tests, and spirometric parameters were the effective quantitative variables considered before and after the five-month treatment period. There was a ge-

neral improvement in all the quantitative variables for pulmonary function compared to baseline values, as well as an improvement in the quality of life and of the feelings of dyspnea mentioned by the adolescent. The use of specific physiotherapeutic resources to fortify the natural inhalational musculature, to improve ventilation, to reduce dyspnea, and to increase the tolerance to exercise, aside from a postural approach to developing bio-mechanical musculoskeletal equilibrium, can be an alternative to be used as a path of treatment for patients with GO.

#### KEYWORDS

Hernia Umbilical, Breathing Exercises, Physical Therapy (Specialty), Rehabilitation

1 Doutora em Saúde da Criança e do Adolescente; Ambulatório de Fisioterapia Pediátrica do Hospital das Clínicas da Faculdade de Ciências Médicas - Universidade Estadual de Campinas.

2 Fisioterapeuta, Aprimoranda em Fisioterapia Pediátrica - Universidade Estadual de Campinas.

3 Supervisora dos Cursos de Especialização e Aprimoramento em Fisioterapia Pediátrica - Universidade Estadual de Campinas.

4 Fisioterapeuta, Unidade de Internação Geral Pediátrica, Unidade de Terapia Intensiva Clínica e Cirúrgica do Hospital Beneficente Israelita Albert Einstein.

5 Mestranda em Saúde da Criança e do Adolescente, Supervisora dos Cursos de Especialização e Aprimoramento em Fisioterapia Pediátrica - Universidade Estadual de Campinas.

6 Doutoranda em Saúde da Criança e do Adolescente, Coordenadora da Fisioterapia do Departamento de Pediatria da Faculdade de Ciências Médicas - Departamento de Pediatria Universidade Estadual de Campinas.

#### ENDEREÇO PARA CORRESPONDÊNCIA

Camila Isabel da Silva Santos  
Rua Décio de Almeida Filho, 73  
Campinas - SP  
Cep 13084-710  
E-mail: cacaiss@yahoo.com.br

## INTRODUÇÃO

A onfalocele gigante (OG) é uma má formação congênita caracterizada por defeito da parede anterior do abdômen por ausência dos músculos abdominais, da fâscia, tela subcutânea ou da pele dessa região.<sup>1</sup>

Durante o reparo cirúrgico na OG, o aumento na pressão abdominal no pós-operatório pode levar à efeitos temporários na função pulmonar. Casos de insuficiência respiratória em bebês com onfalocele pode ser decorrente de um crescimento anormal do pulmão durante o período pré-natal, podendo resultar em anormalidades crônicas da função respiratória. Por esse motivo, é de fundamental importância a reabilitação pulmonar precoce nestes pacientes.<sup>2</sup>

São poucos os trabalhos que descrevem o tratamento fisioterapêutico nesta enfermidade. Os objetivos gerais estão relacionados com a melhora da qualidade de vida e das atividades de vida diária, diminuição da sintomatologia e das incapacidades geradas pela doença, melhora do desempenho da musculatura global, prevenção de maiores complicações pulmonares e manutenção e melhora do condicionamento físico. Como se trata de uma doença pulmonar restritiva, a melhora do desempenho ventilatório por meio de equilíbrio de força e alongamento da musculatura respiratória, assim como a reexpansão pulmonar.

Desta forma, este relato apresenta o efeito de recursos instrumentais e da cinesioterapia, eleitos como protocolo terapêutico alternativo na condução fisioterapêutica de uma enfermidade sem sucesso cirúrgico.

## CASO

T.A.F.S., teve o diagnóstico de Onfalocele gigante intra-útero, por meio de ecografia fetal. Em 30/08/1989, imediatamente após o nascimento, T.A.F.S foi submetida à cirurgia de reconstrução da parede abdominal através do fechamento da pele e cobertura das vísceras.

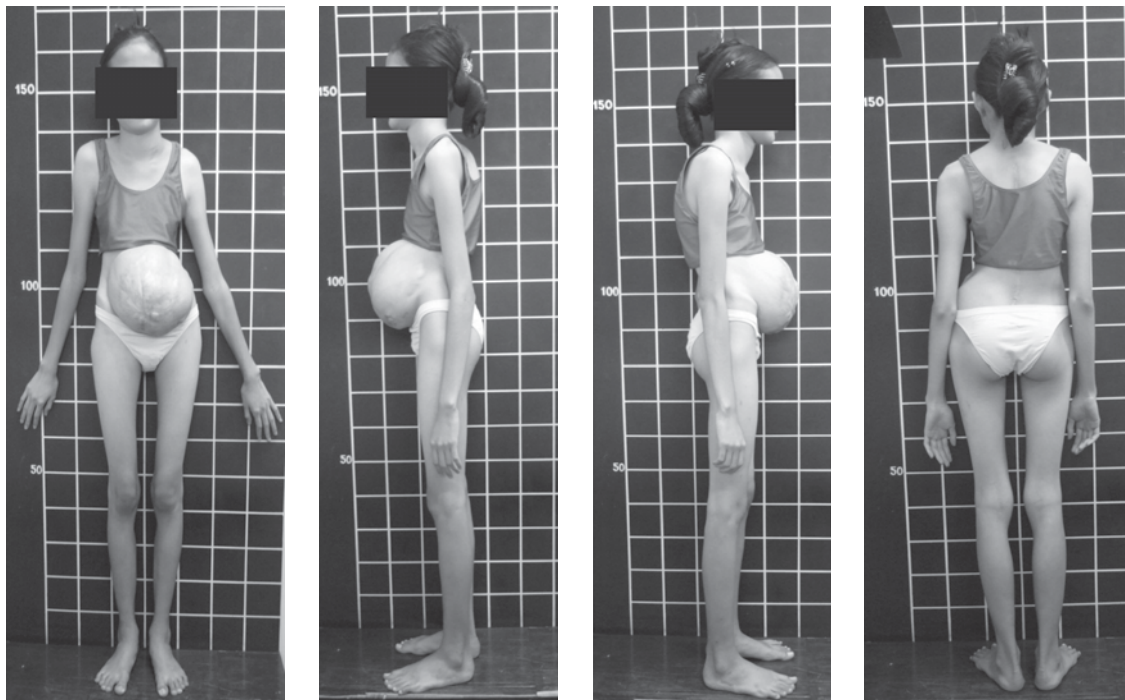
Em 1995, foi realizada a colocação de tela de marlex, com rompimento de importante aderência entre os órgãos abdominais e fechamento da OG com pele, evoluindo com rejeição da tela e retirada da mesma.

Devido ao desequilíbrio no peso do conteúdo abdominal e a debilidade muscular, a paciente desenvolveu deformidade de caixa torácica com diminuição do diâmetro ântero-posterior e escoliose em "C" à direita com 53°. Evoluiu com doença pulmonar restritiva, dispnéia ao repouso e aos mínimos esforços, sendo realizada correção da escoliose para 23° em julho de 2001.

A avaliação postural está representada na figura abaixo.

O laudo da espirometria registrou um distúrbio ventilatório restritivo grave e sua condição para execução de atividade física foi referida como limitada.

Com base no quadro respiratório e postural apresentado pela paciente foi proposto um protocolo de atendimento ambulatorial sistematizado e uma programação de atividades domiciliares durante a semana, no decorrer de cinco meses de tratamento. Foram utilizados recursos instrumentais como Respirom®, o Threshold®, sendo este último para treinamento muscular. Para melhora do padrão postural



Figuras 1a, 1b, 1c, 1d – Avaliação postural nas visões: anterior, laterais esquerda e direita e posterior.

da paciente, a cinesioterapia e posturas utilizadas no método de Reeducação Postural Global (RPG) foram elencadas, com o objetivo de fortalecer a musculatura enfraquecida e promover alongamento global, aplicadas de acordo com as necessidades exigidas.

A resistência inspiratória oferecida no Threshold<sup>®</sup> foi calibrada em centímetros de água (cmH<sub>2</sub>O), sendo graduada de acordo com a determinação da porcentagem do valor da pressão inspiratória máxima (PI<sub>máx</sub>) dada pela força dos músculos inspiratórios.

A cinesioterapia foi dividida em mobilização das fâscias musculares, alongamento e fortalecimento. A mobilização e o alongamento tiveram como ênfase os músculos acessórios da respiração. O fortalecimento foi direcionado às cadeias posturais e aos músculos abdominais residuais.

Os exercícios posturais se basearam na técnica da Reeducação Postural Global (RPG) preconizada por Souchard, 2001.<sup>3</sup>

As medidas das pressões inspiratória e expiratória máximas (PI<sub>máx</sub> e PE<sub>máx</sub>) foram realizadas com um manovacuômetro MV-120 (Ger-Ar-SP Com. Equip. Ltda.). O T6 foi realizado de acordo com o protocolo da Association Thoracic Society, 2002.<sup>4</sup> A espirometria foi realizada utilizando-se o espirômetro do Sistema Medgraphics modelo CPFS/D, respeitando as normas da ATS, 1995.<sup>5</sup>

A sensação de dispnéia foi avaliada através da Escala de Borg (Índice de Esforço Percebido).<sup>6</sup>

As imagens apresentadas tiveram o consentimento da paciente para divulgação.

## RESULTADOS

Os parâmetros cardiopulmonares basais sofreram discreta alteração. A FC basal que era de 82 bpm passou para 80bpm, e a FR de 16cpm para 15cpm. A SpO<sub>2</sub> aumentou 1%. Também houve melhora da distância percorrida no T6, que aumentou 41,5 metros (582,2 x 627metros). Já o valor da Escala de Borg apresentou diminuição de dois pontos ao término do T6 (7x5). A sensação de cansaço em membros inferiores ao final do T6 também diminuiu com 5 meses de tratamento, passando de seis para três pontos.

Em relação à força dos músculos respiratórios, a paciente teve um ganho de 5% na PI<sub>máx</sub> após o tratamento, passando de 50 cmH<sub>2</sub>O para 55 cmH<sub>2</sub>O. A PE<sub>máx</sub> aumentou de 55 para 70 cmH<sub>2</sub>O (27,2%).

Também houve aumento dos valores absolutos de VEF1/CVF (aumento de 2%) e VVM (aumento de 20%) dos parâmetros espirométricos e dos dados preditos de VEF1 (1,37 - 1,39), VEF1/CVF (97 - 99), VVM (53 - 66) e CI (1,05 - 1,07), em litros.

## DISCUSSÃO

Os resultados evidenciados nesse caso mostram efeitos positivos da associação de exercícios posturais e instrumentais fisioterapêuticos, em parâmetros da função respiratória e na qualidade de vida de uma adolescente com OG.

Diante da gravidade do quadro, algumas variáveis não apresentaram mudanças significativas. Especificamente, os dados de FR, FC e SpO<sub>2</sub> tiveram alterações mínimas, mas que não deixam de ser consideradas importantes, considerando o comprometimento

pulmonar restritivo da paciente e sua grande interferência no sistema cardiopulmonar.

A paciente percorreu cerca de 50 metros a mais do que no primeiro teste, indicando uma melhora da capacidade física e tolerância ao exercício físico. O tratamento teve um caráter global com duplo enfoque, tanto respiratório quanto músculo-esquelético, promovendo influência em ambos. A função respiratória sofre influências diretas da biomecânica músculo-esquelética, fazendo com que a abordagem postural e respiratória seja de fundamental importância na efetividade do tratamento. Considerando os aspectos biomecânicos da respiração, o diafragma, os músculos abdominais e o assoalho pélvico determinam e modulam as pressões intrapulmonares e intrabdominais. Também participam da estabilização da coluna vertebral, ressaltando a dependência entre a organização postural e o sistema respiratório.<sup>7</sup>

O RPG é um método de fisioterapia que considera o sistema muscular de forma integrada, no quais os músculos se organizam em um conjunto - denominado cadeias musculares - e baseia-se no alongamento de músculos encurtados. Esse método possibilita ao fisioterapeuta a avaliação global do comprometimento do indivíduo, propondo uma atuação fisioterapêutica eficaz, tratando as causas e as conseqüências.<sup>3</sup>

Nesse caso de OG, além do RPG, o trabalho fascial também foi introduzido como parte importante no tratamento, já que o corpo é todo interligado através de conexões aponeuróticas, fâscias e ligamentos. O diafragma estabelece uma íntima relação entre os órgãos subjacentes (vísceras abdominais) e todo o corpo. Qualquer disfunção nas estruturas fasciais pode levar a aderências que comprometem a função diafragmática e, conseqüentemente, toda a dinâmica respiratória.<sup>3</sup>

No presente relato, observamos um aumento dos valores da força muscular respiratória, tanto dos músculos inspiratórios quanto expiratórios, sendo que o TMR possa ter influenciado na melhora dos dados da espirometria e no aumento da distância percorrida no T6.<sup>8</sup>

O aumento de alguns valores espirométricos absolutos apresentou uma possível melhora da função pulmonar, com ênfase nos parâmetros esforço-dependentes.

A melhora da força muscular fica evidente nesse relato, pela melhora dos quatro parâmetros mais comumente utilizados para avaliar força muscular respiratória: PI<sub>máx</sub>, PE<sub>máx</sub>, CVF e VVM. O aumento da VVM foi o mais significativo. Por ser uma medida esforço muscular dependente, houve relação com o aumento dos valores das pressões respiratórias.

Apesar de várias limitações diante do grande comprometimento que a paciente apresenta, este relato de caso evidenciou a possibilidade de uma reabilitação bem sucedida. Apesar das limitações encontradas e de poucos estudos específicos encontrados na literatura para um melhor embasamento do trabalho, os resultados aqui apresentados sugerem benefícios importantes com a fisioterapia.

As limitações aqui apresentadas compreendem fatores como, exercícios domiciliares sem supervisão, gravidade e alto grau de comprometimento global determinada pela doença, complicações associadas, que podem ter interferido nos resultados finais. Sugerem-se estudos com amostras maiores e controlados, com avaliação de efeitos à longo prazo, aplicação de diferentes intervenções de

tratamento, utilização de outros instrumentos de avaliação, para obtenção de evidências mais consistentes, o que vai auxiliar e suprir a literatura escassa nessa vertente de pesquisa.

## CONCLUSÃO

Este trabalho descreve um caso isolado de OG com variadas complicações, cujo tratamento fisioterapêutico, com ênfase no equilíbrio da biomecânica músculo-esquelética e na função e força muscular respiratória, apresentou uma tendência à melhora dos parâmetros cardiorrespiratórios, espirométricos e tolerância ao exercício.

## REFERÊNCIAS

1. van Eijck FC, de Blaauw I, Bleichrodt RP, Rieu PN, van der Staak FH, Wijnen MH, et al. Closure of giant omphaloceles by the abdominal wall component separation technique in infants. *J Pediatr Surg*. 2008;43(1):246-50.
2. Thompson PJ, Greenough A, Dykes E, Nicolaidis KH. Impaired respiratory function in infants with anterior abdominal wall defects. *J Pediatr Surg*. 1993;28(5):664-6.
3. Souchard PE. Reeducação postural global: método do campo fechado. São Paulo: Ícone; 1987.
4. ATS Committee on Proficiency Standards for Clinical Pulmonary Function Laboratories. ATS statement: guidelines for the six-minute walk test. *Am J Respir Crit Care Med*. 2002;166(1):111-7.
5. American Thoracic Society. Standardization of Spirometry, 1994 Update. *Am J Respir Crit Care Med*. 1995;152(3):1107-36.
6. Borg GA. Psychophysical bases of perceived exertion. *Med Sci Sports Exerc*. 1982;14(5):377-81.
7. Hodges PW, Gandevia SC. Changes in intra-abdominal pressure during postural and respiratory activation of the human diaphragm. *J Appl Physiol*. 2000;89(3):967-76.
8. Lisboa C, Villafranca C, Leiva A, Cruz E, Pertuzé J, Borzone G. Inspiratory muscle training in chronic airflow limitation: effect on exercise performance. *Eur Respir J*. 1997;10(3):537-42.